Elektronické srdce a plíce

CZ.2.17/3.1.00/33276

Kasuistika č. 17, AV blok III. stupně

MJ, 90 let

1. Popis případu a základní anamnesa

90 letý pacient s anamnezou hypertenze (farmakologická anamnéza bez bradykardizující medikace) byl přivezen RZP pro kolapsový stav s přechodnou poruchou vědomí. Pacient v době obtíží seděl u stolu a četl, náhle pociťoval vertigo a bolesti na hrudi tlakového charakteru. Pro výše uvedené obtíže manželkou přivolána RZP.

Otázka č: 1: Jaké jsou možné příčiny synkopy?
Otázka č.2:. Co je typické pro kardiální synkopu?
Otázka č.3: Které léky mohou způsobit bradykardii či poruchu AV převodu?

2. První zdravotnický kontakt

Při příchodu lékaře RZP náhle krátkodobá porucha vědomí, asystolie, pacient pomočen. Provedena krátkodobá srdeční masáž s rychlám návratem k plnému vědomí, na EKG stripu AV blok III. stupně. Pacientovi zajištěn žilní vstup, podána i.v. infuze fyziologického roztoku a zajištěn transport do kardiocentra.

Otázka č. 4: Byl postup RZP správný?

3. Postup po přijetí do nemocnice

Fyzikální vyšetření:

Po příjezdu pacient ihned transportován na koronární jednotku, kde provedena základní diagnostická vyšetření.
Pacient při přijetí při vědomí, neurologický nález bez známek lateralizace. TK 180/80 mmHg, TF 35 /min, pravidelný. Hlava bez patologického nálezu, hrudník symetrický, na plicích dýchání čisté, sklípkové, bez vedlejších fenomenů, AS pravidelná, TF 35/ min, 2 ohraničené ozvy. Břicho prohmatné, bez organomegalie. DK s pulsací na obou a. femorales a hmatnou periferní pulsací, bez otoků.

Vyšetření provedená bezprostředně po přijetí na KJ a další průběh léčby:

Elektronické srdce a plíce

CZ.2.17/3.1.00/33276

Při přijetí na EKG AV blok III. stupně (viz obrázek č.1).
Echokardiografické vyšetření s normální kinetikou a ejekční frakcí levé komory, bez hemodynamicky významné vady. Odebraná laboratoř při přijetí bez výrazné patologie. Pacientovi bezprostředně po přijetí zavedena cestou v. jugularis interna dočasná kardiostimulace .

Obr.č. 1: AV blok III.st.

Projekt spolufinancuje Evropský sociální fond

Praha & EU: Investujeme do vaší budoucnosti“

Elektronické srdce a plíce

CZ.2.17/3.1.00/33276

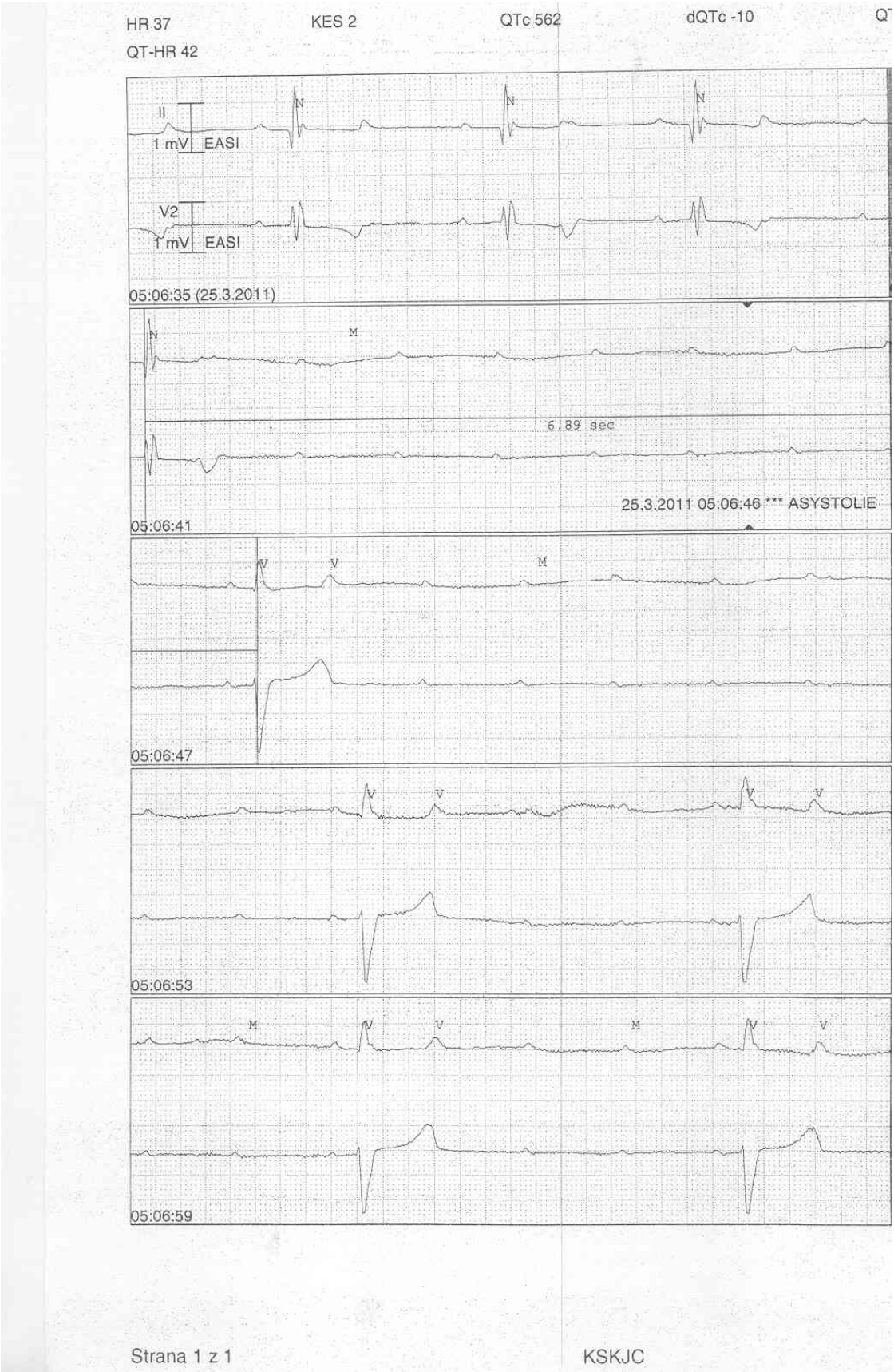

Otázka č 5.: Jaké typy kardiostimulace dle léčebného přístupu znáte?
Otázka č.6: Jaké typy kardiostimulace znáte dle umístění?
Otázka č.7: K čemu slouží dočasná kardiostimulace?

Vzhledem k mírné elevaci troponinu v dalších odběrech (max. hodnota supersenzitivního Tn byla 0,126) byla pacientovi doplněna SKG s normálním nálezem a po té byla v ATB cloně provedena implantace trvalého dvoudutinového kardiostimulátoru v nastavení DDD.
7. den hospitalizace byl pacient po předchozí kontrole stimulátoru propuštěn v dobrém stavu do domácí péče.

Otázka č.8: Jaký chronologická postup je správný? Trvalá kardiostimulace a po té koronarografie či naopak?
Otázka č.9:Proč při implantaci trvalého kardiostimulátoru musí mít pacient ATB krytí?
Otázka č. 10: Jaké jsou možné komplikace implantace dočasného či trvalého kardiostimulátoru?

4. Diagnostický závěr:
Základní diagnóza:
AV blok III. stupně
Stav po synkopě
Další diagnózy:
Normální koronarogram
Hypertenzní nemoc
Hyperlipidemie dle dokumentace
Cholecystolithiáza

5.Analýza léčebných postupů vč. chyb
Diagnostický a léčebný postup byl u výše uvedeného pacienta správný, ať již při zásahu RZP, tak v nemocnici. Vzhledem k vyšší hodnotě kardiospecifických markerů byla správně v první době provedena koronoragrafie (k vyloučení ischemické příčiny AV blokády III.

stupně) a teprve následně provedena implantace trvalého stimulátoru. Zcela nezbytné je zajištění dostatečné tepové frekvence, což bylo po celou dobu díky dočasné kardiostimulaci.

6.Diferenciální diagnostika

V diferenciální diagnostice je nutno uvažovat o jiných příčinách synkopy, vč. dalších možností kardiální etiologie, neurologické či ortostatické synkopy, která je však vzhledem k anamnese málé pravděpodobná. Po natočení EKG je však již příčina zřejmá.